

АДМИРАЛ УШАКОВ: МЕДИКО-КРИМИНАЛИСТИЧЕСКОЕ ИССЛЕДОВАНИЕ

В.Н. Звягин

ФГБУ «Российский Центр судебно-медицинской экспертизы», Минздрав России, Москва

В настоящей статье сообщаются результаты исследования скелета адмирала Ф.Ф. Ушакова. Исследование охватывало значительный промежуток времени: было начато в 1944 г. выдающимся антропологом, профессором М.М. Герасимовым с целью восстановления облика адмирала по черепу в связи с учреждением ордена и медали Ушакова, продолжено в 1999–2000 гг. автором настоящей статьи в связи с предполагаемой канонизацией адмирала Ушакова и завершилось спустя 9 лет после прославления адмирала Ф.Ф. Ушакова (4–5 августа 2001 г.) в связи с находкой фрагментов свя-тых его мощей на месте бывшего захоронения адмирала в Санаксарском монастыре.

Ключевые слова: адмирал Ушаков, канонизация, скелетированные останки, медико-криминали-стическое исследование, групповые и индивидуализирующие особенности

Нет ничего сокровенного, что не открылось бы, и тайного, чего не узнали бы.
Евангелие от Луки, гл. 12, ст.2

Краткие биографические сведения

Величайший флотоводец, адмирал Российского флота Федор Федорович Ушаков родился 13 февраля 1745 г. в сельце Бурнаково Ярославской губернии и происходил из небогатого, но древнего дворянского рода. «Обучался в Морском шляхетском кадетском корпусе, куда поступил (15 февраля 1761 г.) уже в летах взрослых; ибо перед тем ходил со старостой на медведя» [Бантыш-Каменский, 1836]. Через пять лет Федор Ушаков успешно, одним из первых, окончил Морской корпус и получил офицерский чин.

С тех пор вся жизнь Ф.Ф. Ушакова от мичмана до адмирала была наполнена преданным служением Отечеству. С именем адмирала Ушакова связаны многие яркие страницы истории русского флота, а сам он заслуженно стяжал славу отца моряков русских.

3 июля 1788 г. в сражении у о. Фидониси он командовал авангардом и нанес поражения турецкому флоту. В 1789 г. произведен в контр-адмиралы и годом позднее назначен командующим Черноморским флотом. 8 июля 1790 г. нанес поражения турецкому флоту у мыса Таклы, 31 июля разгромил турецкий флот у мыса Калиакрия, 28-29 ав-

густа – у о. Тендра. В 1773 г. произведен в вице-адмиралы.

Венцом карьеры адмирала Ушакова явилась знаменитая Средиземноморская кампания 1798–1800 гг. В 1798 г., соединившись с союзной эскадрой турецкого флота, освобождал от французских оккупационных войск о-ва Корфу, Цериго, Занте, Видо. 1799 г. – произведен в адмиралы. Участвовал в освобождении южного побережья Италии. 1800 г. – прибыл с эскадрой на о. Корфу, где принял непосредственное участие в устройении политической жизни Республики Семи объединенных островов. 26 октября – вернулся с эскадрой в Севастополь. Во время Средиземноморской кампании он показал себя не только как великий флотоводец, но и как мудрый государственный деятель, политик и дипломат, христианин-милосердец и благодетель освобожденных народов [Овчинников, 1998].

Известно, что Ф.Ф. Ушаков «был роста среднего, сухощав, в плечах широк, лицо имел молоджавое, приятное, и в глубокой старости всегда играл на оном румянец. Нрава был чрезвычайно вспыльчивого: беспорядки, злоупотребления заставляли его выходить из приличия; но гнев скоро утихал...». Современники отмечают, что в минуту



Рис. 1. Часовня и надгробный памятник над могилами адмирала Ф.Ф. Ушакова и иеромонаха Федора у северной стены соборного Храма. Фото 1916 г.

замешательства и особенного волнения Ф.Ф. Ушаков имел обыкновение стоять на одной ноге [Бантыш-Каменский, 1836].

21 января 1807 г. Ф.Ф. Ушаков по прошению уволен «...за болезнь, от службы с мундиром и положенным жалованием» [Бантыш-Каменский, 1836]. Вот как объясняет свое желание уйти в отставку сам Ф.Ф.Ушаков: «Ноне же при старости лет моих отягощен душевной и телесной болезнью и опасаясь при слабости моего здоровья быть в тягость службе и посему всеподданнейше прошу, дабы высочайшим Вашего Императорского Величества указом повелено было за болезнью моей от службы меня уволить...» [Ганичев, 1990]. Имеются сведения, что на протяжении многих лет он наблюдался доктором Мотика [Ушаков, 1951].

Отойдя от служебных дел, отставной адмирал до 1810 г. оставался в Санкт-Петербурге, где с него делают первый и единственный живописный портрет, а затем избирает для жительства тихую деревню Алексеевка в Темниковском уезде

Тамбовской губернии вблизи от Санаксарского монастыря. В годы французского лихолетья на губернском собрании дворянства в 1812 г. адмирала Ушакова избирают начальником внутренне-го Тамбовского ополчения, но в связи с болезнью от этого предложения он отказывается.

Современники вспоминали, что Федор Федорович, постоянно бывая на службе в Санаксарском монастыре, «выстаивал наравне с монастырской братией. А в Великий пост по целой неделе жил в монастыре в своей келье. В общении с братией адмирал находил себе участие и поддержку.

От них услышал он много рассказов и добрых слов в адрес дядюшки – иеромонаха Феодора¹... Продолжая богоугодные дела своего дяди, Федор Федорович с большим участием относился к бедным и страждущим, не жалея для них своих средств...» [Овчинников, 2003]. Так, наполненная благотворительностью протекала жизнь отставного адмирала.

Ф.Ф. Ушаков скончался в своем имении в октябре 1817 г. и был похоронен у северной стены собора Рождества Богородицы Санаксарской обители неподалеку от могилы родного дяди – иеромонаха Феодора». Позднее, над могилой Ушаковых был поставлен памятник, а в 1904 г. часовня (рис. 1), которая была снесена в 1932 г., а памятник передвинут.

Эксгумация останков в 1944 году

В 1944 г. в целях выяснения действительного места погребения адмирала Ф.Ф. Ушакова и восстановления его облика по черепу (в то время учреждались орден и медаль Ушакова) по распоряжению Народного Комиссара Военно-морского флота Н.Г. Кузнецова была создана Комиссия Военно-морского флота (руководитель работ – проф. М.М. Герасимов, председатель – капитан 3-го ранга Амелин), которая и провела эксгумацию останков [Овчинников, 1998] (рис. 2).

Раскопки могилы Ушакова начаты 18 августа у северной стены монастыря церкви со стороны фундамента снесенной часовни. Кирпичный, частично завалившийся склеп был найден на глубине 1.4 метра.

Комиссия обнаружила следы грабительского вскрытия склепа и гроба Ф.Ф. Ушакова, грубые нарушения анатомического положения костей скелета и плохую их сохранность («кости рыхлые, легко могут быть раздавлены пальцами»).

¹ Иеромонах Феодор – родной дядя адмирала Ф.Ф. Ушакова (в миру Иван Игнатьевич Ушаков, 1718–1791)



Рис. 2. Эксгумация останков адмирала Ф.Ф. Ушакова (комиссия Военно-морского флота. На переднем плане – проф. М.М. Герасимов и капитан 3-го ранга Амелин, 1944 г.)

В Акте вскрытия могилы от 20 августа 1944 г. подробно описываются одежда усопшего: остатки сапог «с очень узким следом и твердым высоким голенищем», наличие правого адмиральского погона «с золотым шитьем и тремя черными орлами», обрывки мундира «зеленого цвета с золотым шитьем», лежавшие вперемешку «с обрывками замши», а также «мелкие медные пуговицы и маленький деревянный нательный крест (кипарис)». При осмотре левой бедренной кости «было обнаружено с внутренней стороны верхнего эпифиза старое ранение, в результате которого произошла сильная деформация всей верхней части бедра...».

Что касается черепа, то он, судя по описанию, прекрасно сохранился, вплоть до тончайших костей носа. На своде черепа имелись остатки седых волос, длиной около 5 см, в подбородочной области – седые волосы до 3 мм длиной. На лбу сохранился шелковый венчик с частью надписи: «оживеши... помилуй». Комиссия признала, что «состояние черепа таково, что делает целесообразным и возможным работу по восстановлению внешнего облика покойного адмирала. Для чего череп был изъят из числа остальных костей...». Обнаруженные остатки мундира, обивки гроба, его ручки изъятые для научной обработки и экспозиции в Центральном Военно-морском музее. Кости, доски старого гроба и прах «были уложены в специально изготовленный гроб и погребены на месте старой могилы на глубине 1 м от поверхности». Над местом захоронения положена каменная плита родственницы адмирала Ушакова...».

Атрибуция скелета и реконструкция лица по черепу

Указанные виды работ были проведены М.М. Герасимовым, однако посткраниальный скелет не исследован и физические особенности адмирала Ушакова так и остались невыясненными.

Идентификация останков адмирала Ушакова основывалась на сопутствующих предметах захоронения. «Остатки морского мундира александровской эпохи, золотое шитье воротника, бортов, манжет... совершенно сохранившийся адмиральский погон с тремя черными орлами на золотом поле... безапелляционно решило вопрос о подлинности найденного праха, то есть о несомненной принадлежности его Ф.Ф. Ушакову...» [Герасимов, 1949].

При исследовании черепа М.М. Герасимов отметил укороченные пропорции мозгового отдела, невысокое и широкое, малопрофилированное лицо, короткий и широкий нос, тяжелый и выступающий подбородок (рис. 3). Но в то же время обратил внимание на трудности определения верхней и полной высоты лица.²

Работе над пластической реконструкцией предшествовало исследование портрета адмира-

² Признаки горизонтальной профилировки лица и критерии оценки краниометрических признаков по категориям размеров в антропологии появились позднее. И именно по этой причине на черепе Ушакова они не исследовались.

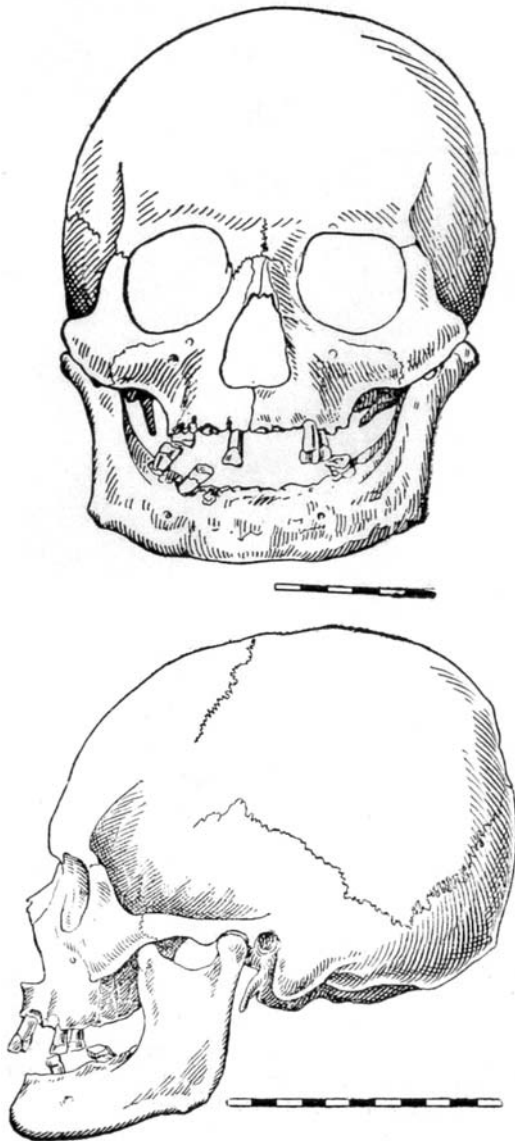


Рис. 3. Схема черепа Ф.Ф. Ушакова, выполненная М.М. Герасимовым [цит. по: Герасимов, 1949, рис. 104]

ла Ушакова. К сожалению, это была всего лишь копия (рис. 4), выполненная в 1873 г. С. Александровым с прижизненного портрета (рис. 5), о чем М.М. Герасимов даже не подозревал. Но обратимся к тексту: «Для решения вопроса о степени расхождения черепа с живописным портретом было произведено следующее: точная графическая схема черепа была вписана в лицо портрета, и сразу стала очевидна степень искажения подлинного облика адмирала. Череп оказался значительно короче и шире живописного лица. В александровскую эпоху был в моде живописный прием, так называемый давидовский канон, по которому в целях придания большего благородства и якобы



Рис. 4. Портрет № 2. Адмирал Ф.Ф. Ушаков, копия с портрета № 1, работы художника С. Александрова (1873 г.)

аристократизма оно заведомо удлинялось, причем живописец все же старался сохранить ряд индивидуальных черт портретированного, так что несмотря на полное несовпадение основных габаритов черепа с размером живописного портрета, ряд деталей, несомненно, свидетельствуют о единстве, что убеждает нас в том, что данный портрет был действительно написан с натуры при жизни Ф.Ф. Ушакова...» [Герасимов, 1949] (рис. 6).

Сопоставляя пластическую реконструкцию облика Ф.Ф. Ушакова, выполненную по черепу, М.М. Герасимов вновь обращается к недостаткам живописного портрета адмирала: «...полученный документальный портрет в значительно большей степени отвечает описаниям современников и нашим представлениям о внешности адмирала, чем ранее принятый канонизированный живописный портрет, написанный с определенной претензией и манерностью. Предлагаемый портрет Ф.Ф. Ушакова свидетельствует о значительной его физической силе, большом уме, большой моральной воле, то есть о тех качествах, которыми и был наделен по свидетельству современников адмирал Ф.Ф. Ушаков, заслуженно стяжавший себе славу отца моряков русских...» [Герасимов, 1949] (рис. 7).



Рис. 5. Портрет № 1. Адмирал Ф.Ф. Ушаков, художник Петр Бажанов (начало XIX в.). Хранится в Государственном Эрмитаже, Санкт-Петербург



Рис. 7. Пластическая реконструкция облика адмирала Ф.Ф. Ушакова по черепу, выполненная М.М. Герасимовым [цит. по: Герасимов, 1949]




Рис. 6. Схема совмещения портрета и черепа Ф.Ф. Ушакова, выполненная М.М. Герасимовым в 1944 году [Герасимов, 1949]

По окончании работы череп был вновь погребен в Санаксарском монастыре, реконструкция облика Ф.Ф. Ушакова заняла свое место в Музее Военно-морского флота в Санкт-Петербурге.

Экспуация останков в 1999 году

В мае 1999 г. при выполнении земляных работ³ на территории Санаксарского монастыря, у северной стороны собора на месте разрушенной часовни над могилами адмирала Ф.Ф. Ушакова и иеромонаха Феодора обнаружены четыре захоронения, три из которых бесспорно принадлежали священнослужителям, в том числе дяде адмирала. Захоронение последнего находилось в склепе и ранее вскрывалось дважды. В первый раз перед строительством часовни в 1904 г., о чем свидетельствует обрывок газеты в гробе, происхождением начала XX столетия, а так же пуговицы на подряснике преподобного Феодора (Ушакова), изготовление которых можно отнести к концу XIX – началу XX в. Все это позволило Е. Поселянину, хорошо осведомленному в данном вопросе, в книге «Русская Церковь и русские подвижники 18-го века», вышедшей в 1905 году, написать: «Тело его и в земном покое не предалось тлению» [Поселянин, 1905, с. 273]. Второй раз, в 1944 г., когда часовня над могилой была снесена и уже не определялась с полной точностью, исследователи, натолкнувшись на склеп преподобного Феодора Ушакова, разрушили его верхнюю часть и обнаружили монашеское облачение. После чего исследователи приступили к поиску захоронения адмирала.

Четвертое захоронение располагалось в импровизированной кирпичной камере П-образной формы (без скрепляющего раствора). Камера выходила в раскопочную траншею своим восточным торцом и была перекрыта сверху металлической плитой с рельефным текстом: «...против сего места погребены тела вдов...». Погребение содержало неполный скелет пожилого мужчины, остатки совершенно истлевшей древесины с коваными гвоздями квадратного сечения⁴, отдельные фрагменты материи зеленого цвета и кожи

³ Работы проводились по благословию епископа Саранского и Мордовского Варсонофия в присутствии архимандрита Варнавы и под наблюдением старшего научного сотрудника Института археологии РАН кандидата исторических наук Ю.А. Смирнова (3–5 мая 1999 г.) и зав. отделом Российского центра судебно-медицинской экспертизы профессора В.Н. Звягина (22–23 мая 1999 г.).

⁴ Речь идет об остатках гроба XIX в.

обуви. Анатомическое расположение костных останков нарушено по сегментам продольной оси и стороне локализации.

Данные обстоятельства в совокупности указывали на повторное захоронение останков человека, а также на то, что именно это погребение было сделано в 1944 г. «на месте старой могилы» Ушакова комиссией Военно-морского флота. В пользу данной версии говорили также общий вид черепа, идентичный черепу из публикации [Герасимов, 1949], и наличие восковой пластинки, перекрывающей просвет грушевидного отверстия⁵ (рис. 3).

Вместе с тем, обнаружены некоторые несоответствия. Так, в Акте вскрытия могилы Ф.Ф. Ушакова от 20 августа 1944 г. отмечено:

«1. Кости скелета чрезвычайно плохой сохранности. <...> Кости рыхлые и легко могут быть раздавлены пальцами. <...> Череп сохранился очень хорошо» [Овчинников, 1998].

Между тем, кости из этого захоронения за исключением фрагментированных ребер, левой бедренной кости, костей плечевого пояса и некоторых других, сохранились неплохо и допускают остеометрические исследования без нарушения своей целостности.

Далее: «2. Останки праха как-то: кости, а равно и доски гроба <...> уложены в специально изготовленный гроб и погребены на месте старой могилы <...> причем над местом захоронения положена каменная плита родственницы адмирала Ушакова» [Овчинников, 1998].

Как мы видим, характеристика обнаруженной погребальной камеры не соответствует данному описанию. Также нет никаких следов «специально изготовленного гроба» и надгробной каменной плиты.

Кроме того: «3. При рассмотрении левой бедренной кости было обнаружено с внутренней стороны верхнего эпифиза старое ранение, в результате которого произошла сильная деформация всей верхней части бедра» [Овчинников, 1998].

При осмотре правой бедренной кости из захоронения обнаружены следы жившего повреждения головки, к тому же без существенной деформации кости. Проверить наличие травмы головки левой бедренной кости в связи с ее фрагментацией не представлялось возможным, но деформация «всей верхней части бедра» отсутствует.

Заметим также и то, что некоторые исследователи до сих пор сомневаются в подлинности могилы, вскрытой М.М. Герасимовым в 1944 г. и,

⁵ Этот прием используется в том случае, когда с черепа снимается форма (гипсовая или клеевая) с целью последующего изготовления его гипсовой копии и реконструкции лица.

следовательно, в истинности реконструкции лица Ф.Ф.Ушакова по черепу. При этом они обращают внимание на послужные списки адмирала Ф.Ф. Ушакова, где указание на какие-либо ранения адмирала, в том числе бедра, отсутствует.

Групповые и индивидуализирующие признаки личности

Костные останки, обнаруженные 23 мая 1999 г. в Рождество-Богородичном Санаксарском монастыре, исследованы в Отделе судебно-медицинской идентификации личности (ныне Отдел медико-криминалистической идентификации) Российского Центра судебно-медицинской экспертизы (РЦ СМЭ) под руководством В.Н. Звягина. В распоряжении экспертов также имелись цветная фотокопия прижизненного художественного портрета Ф.Ф. Ушакова (рис. 5) и фотокопии всех его вариантов, в том числе работы Александрова (рис. 4), фотоснимки черепа дяди адмирала Ушакова иеромонаха Феодора и результаты краниометрии, выполненной М.М. Герасимовым. Автор имел также возможность детального ознакомления с бюстом Ф.Ф. Ушакова (рис. 7), хранящимся в Лаборатории пластической реконструкции института Этнологии и антропологии РАН.

При исследовании использованы методы остео- и краниометрии по полной программе Martin (1928) и Van Vark (1975), рентгенография, эмиссионный спектральный анализ, инфракрасная спектрофотометрия. Сравнительное исследование графических изображений проведено с помощью оригинальных компьютерных технологий. В процессе всех этих исследований была установлена бесспорная принадлежность костных останков адмиралу Российского флота Федору Федоровичу Ушакову (1745–1817), на чем более подробно остановимся ниже.

Как выяснилось, масштабированные изображения черепов анфас и профиль иеромонаха Феодора и адмирала Ф.Ф. Ушакова в анфас и профиль соответствуют друг другу по абсолютным размерам, краеобразующим контурам и форме основных элементов. Имеющиеся различия сравниваемых черепов, не считая тех, которые связаны с зубо-челюстным аппаратом, не существенны и не выходят за пределы индивидуальных анатомических вариаций (рис. 8).

Подобное морфологическое сходство может иметь место только у близких родственников. Признаки внешности, которыми был наделен Ф.Ф. Ушаков, унаследованы, таким образом, по мужской линии.

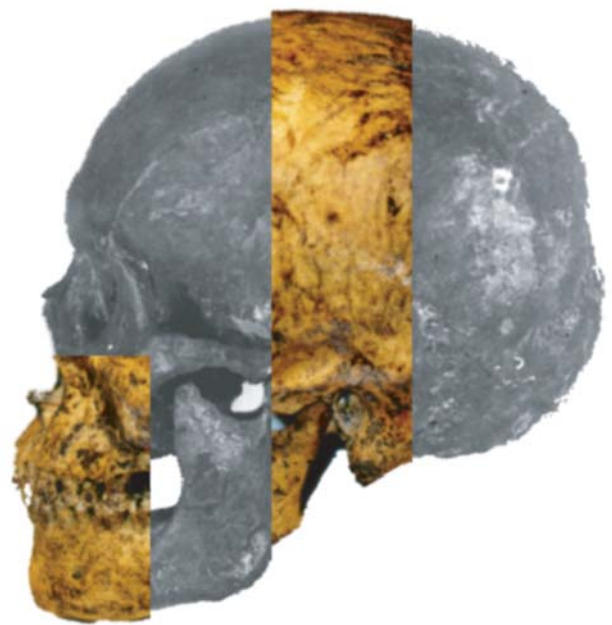
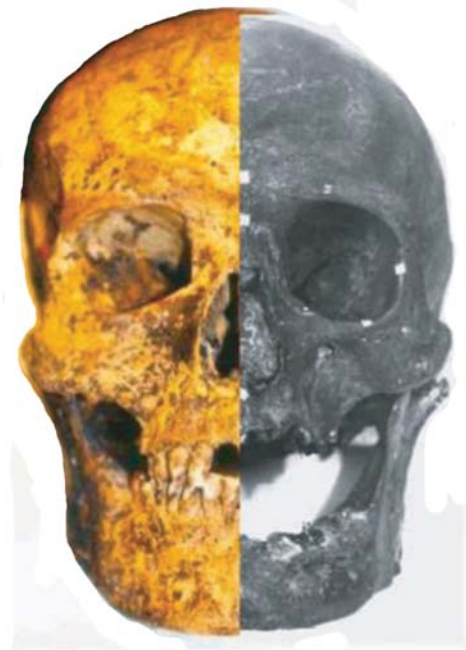
Рис. 8. Сегментный монтаж изображений черепов иеромонаха Феодора и адмирала Ушакова (Акт МК №2/2000 ОИЛ от 20.03.2000 г.)

Сравнительное исследование черепа адмирала Ф.Ф.Ушакова и прижизненного художественного его изображения (портрет № 1), проведенное традиционными методами (скольжение, наложение, «словесный портрет»), а также с использованием современных компьютерных технологий (координатный анализ, количественный «словесный портрет»), свидетельствует о достоверной их принадлежности одному и тому же человеку (рис. 9).

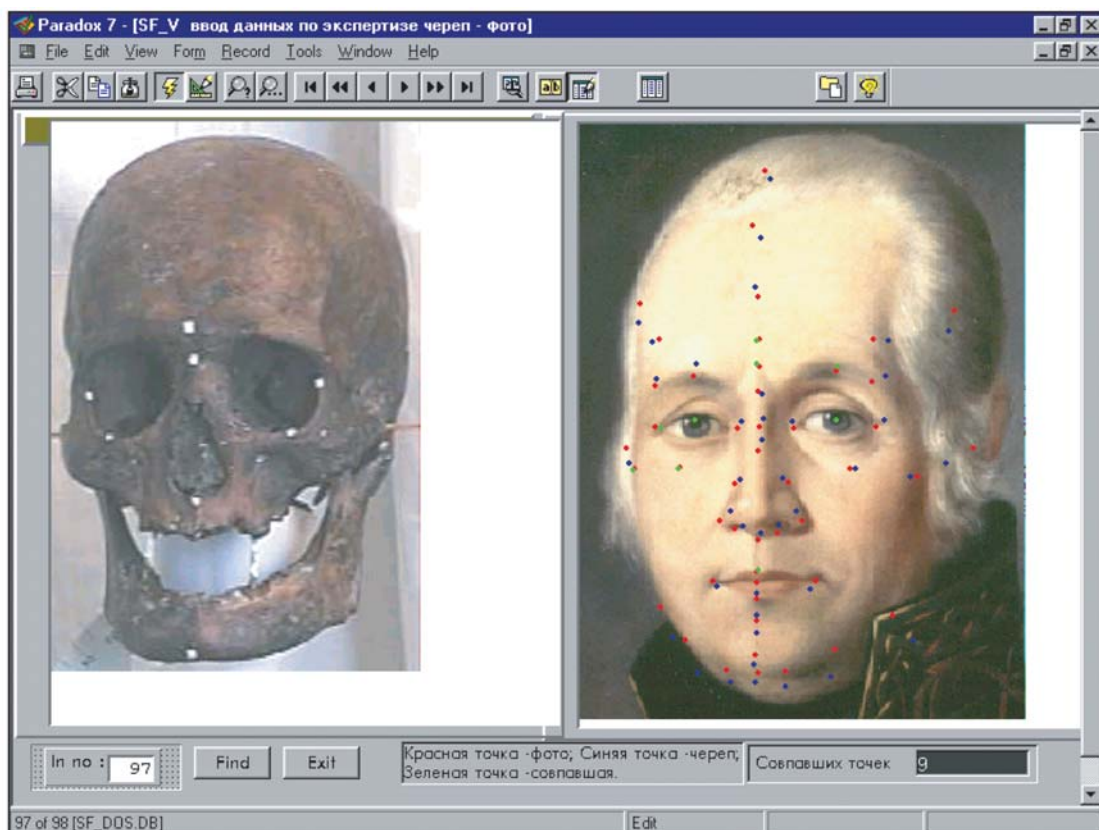


Рис. 9. Масштабированные изображения черепа и прижизненного портрета адмирала Ф.Ф.Ушакова с совмещенными краниометрическими и физиономическими точками по методике POSKID 1.0

Полученные результаты допускают суждения о том, что:

- портрет № 1 адмирала Ф.Ф. Ушакова был написан с натуры (см. рис. 5);
- автор портрета № 1 адмирала Ф.Ф. Ушакова отличался высоким профессиональным мастерством;
- при работе над этим портретом адмирала Ф.Ф. Ушакова автор, скорее всего, использовал технические средства типа камеры-обскуры или камеры-клары.

Результаты настоящего исследования подтвердили факт эксгумации останков адмирала Ф.Ф. Ушакова и правильность их идентификации, проведенной в 1944 г. проф. М.М. Герасимовым по сопутствующим предметам погребения (остатки морского мундира александровской эпохи, золотое шитье воротника, бортов, манжетов, правый адмиральский погон с тремя черными орлами на золотом фоне и др.).

Мнение М.М. Герасимова о том, что «столь широко известный портрет Ф.Ф. Ушакова⁶, (см. рис. 4) представляющий собой канонизированный

образ адмирала, по существу дает ложное, неверное представление...» [Герасимов, 1949], по нашему мнению, основано на недостаточно корректном наложении контурных схем черепа и портрета Ушакова, выполненных без учета масштаба и ракурсного положения сравниваемых объектов. Справедливости ради заметим, что материально-техническая и методическая база для подобных сравнительных исследований в 1940-х и 1950-х годах еще отсутствовала.

Не находит подтверждения и вывод М.М. Герасимова о том, что «череп Ф.Ф. Ушакова значительно короче и шире живописного лица...» [Герасимов, 1949]. Более того, общие размеры лица на скульптурной реконструкции Ф.Ф. Ушакова весьма близки к тем, которые запечатлены на прижизненном живописном портрете Ф.Ф. Ушакова.

Суммарная высота коронок, которой, по-видимому, руководствовался М.М. Герасимов для определения физиологического положения беззубой нижней челюсти и, следовательно, полной высоты лица Ф.Ф. Ушакова, не является единственно возможным и доказательным критерием, что понимал хорошо и сам исследователь, обозначая этот размер 105 мм (?) «отсутствие зубов». Регрессионный прогноз [Звягин, 1988] дает сред-

⁶ Автор располагал портретом № 2, скопированным в 1873 г. С. Александровым с портрета № 1.

Таблица 1. Определение соматических особенностей Ф.Ф.Ушакова

| Соматические параметры | Минимум – максимум |
|------------------------|--|
| Длина тела, см | 165–168 |
| Длина корпуса, см | 75.1–77.73 |
| Длина ноги в целом, см | 88.6–89.1 |
| Длина бедра, см | 45.5–45.6 |
| Длина голени, см | 33.5–33.6 |
| Высота стопы, см | 8,8 |
| Длина стопы, мм | 237–252 (38–40 размер обуви) |
| Ширина стопы, мм | 95.73±5.085 |
| Длина руки, см | 75.6±3.2 |
| Длина плеча, см | 31.3–32.3 |
| Длина предплечья, см | 22.7–22.9 |
| Длина кисти, мм | 205–211 |
| Ширина кисти, мм | 78.7–79.7 |
| Ширина плеч, см | 35.1–37.9 |
| Ширина таза, см | 27.0 |
| Окружность головы, мм | 541.7–543.7 (54 размер головного убора) |
| Масса тела, кг | 64–69 |

ную величину 115.6 мм. Отсюда следует, что высота лица на реконструкции Ф.Ф. Ушакова уменьшена более чем на 10 мм.

Следует отметить, что хотя портреты № 1 и № 2 Ф.Ф. Ушакова близки друг к другу, существуют различия в общей асимметрии лица и размерах отдельных деталей: глаз, бровей, лба и основания носа.

По особенностям строения черепа Ф.Ф. Ушаков относился к среднеевропейскому антропологическому типу, обычному для русского населения Восточно-Европейской равнины. Данный тип характеризуется: умеренным ростом волосяного покрова на теле, средним или хорошим ростом бороды, средней пигментацией волос на голове (шатены), прямой или волнистой их формой, светлым цветом кожи, светлыми глазами (в 30–50% случаев), малой или средней высотой лица, средними значениями горизонтальной профилировки.

Соотношение размеров отдельных частей тела (туловища, конечностей и их сегментов) у Ф.Ф. Ушакова также соответствует группам современного русского населения.

Адмирал Ф.Ф. Ушаков, судя по состоянию посткраниального скелета (рис. 10, табл. 1), отличался тонким (грацильным) телосложением, средним ростом (165–168 см)⁷, небольшой головой

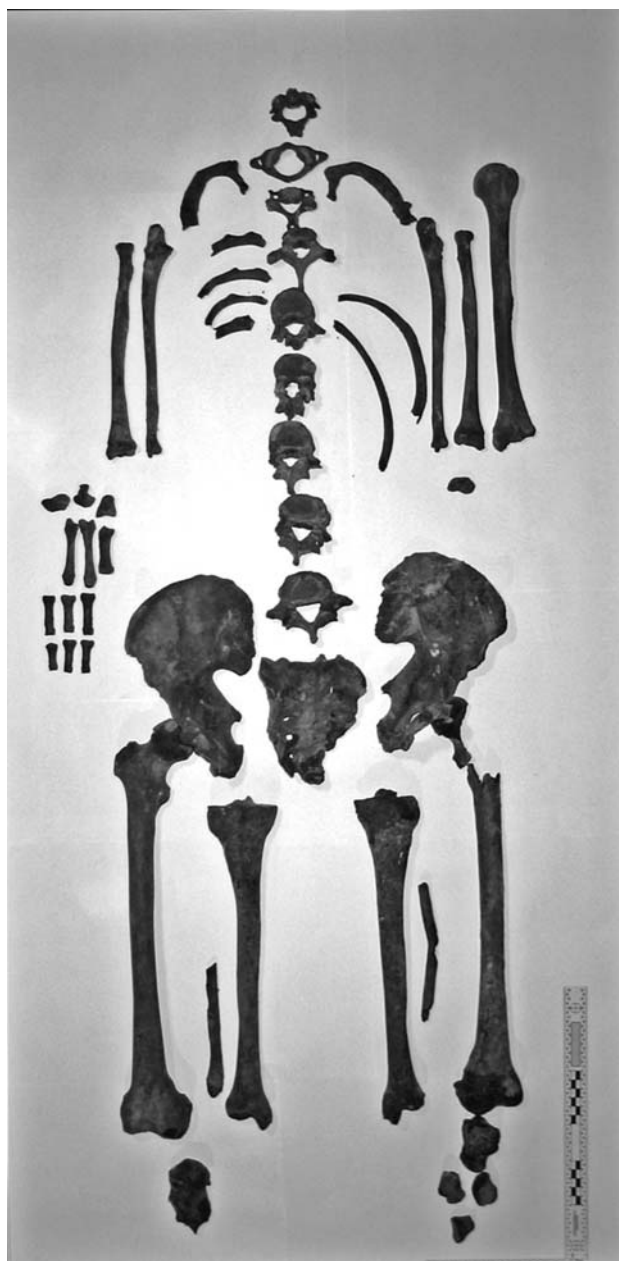


Рис. 10. Части посткраниального скелета адмирала Ф.Ф. Ушакова, эксгумированные в 1999 г.

(соответствует 54 размеру головного убора), средней длиной рук и ног, довольно узкими плечами⁸ и тазом, небольшими и узкими ступнями (соответствуют 38–40 размеру обуви), узкими и длинными кистями рук с уменьшенной разницей в длине II–V пальцев (как это и запечатлено на портрете №1).

⁷ Определяли по размерам длинных трубчатых костей с использованием методов К. Pearson (1899), Telkka (1950), Й.-В. Й. Найниса (1972), А.К. Гармуса (1974) [Pearson, 1899; Telkka, 1950; Найнис, 1972; Гармус, 1974].

⁸ Ввиду отсутствия ключиц, определяли по размерам длинных трубчатых костей с использованием методов Г.Ф. Дебеца (1964), А.Г. Тихонова (1997) [Дебец, 1964; Тихонов, 1997].

Наиболее вероятно, что Ф.Ф. Ушаков обладал грудным или грудно-мускульным соматотипом, для которых характерно довольно слабое развитие опорно-двигательного аппарата, слабое или среднее развитие мускулатуры; пониженное жиросложение; плоская или уплощенная грудная клетка и плоский живот. Исходя из этого, представляется сомнительным, что Ф.Ф. Ушаков обладал значительной физической силой и в отрочестве ходил на медвежью охоту.

Для Ф.Ф. Ушакова была характерна неравномерность возрастной инволюции различных сегментов скелета с общей тенденцией к замедленному (гипогерическому) темпу старения. Установленный нами биологический возраст Ф.Ф. Ушакова составлял 67 ± 5 лет. Данный вывод соответствует воспоминаниям современников о том, что «Ф.Ф. Ушаков был <...> сухощав, <...> лицо имел молодежавое приятное, и в глубокой старости всегда играл на оном румянец» [Бантыш-Каменский, 1836].

Наибольшие отличия реконструкции (рис. 7) от прижизненного портрета Ф.Ф. Ушакова (рис. 5), по-моему, касаются конституциональной и возрастной моделировки внешности. На реконструкции она не соответствует воспоминаниям современников и вновь полученным данным.

В детском, а скорее подростковым, возрасте Ф.Ф. Ушаков перенес болезнь Легга-Кальве-Пертеса – частичный асептический некроз головки правой бедренной кости, последствия которой он мог ощущать всю жизнь. Для заболевания характерны неопределенные жалобы, различной интенсивности боли в правом тазобедренном суставе, усиливающиеся при ходьбе, чувство тугоподвижности в суставе (временами). Диагноз находит подтверждение в результатах рентгенографического исследования и инфракрасной спектрофотометрии костного вещества. Не исключено, что именно данная болезнь, а не медвежья охота явилась причиной позднего поступления Ф.Ф. Ушакова в Морской кадетский корпус (1761 г.) и устойчивой привычки стоять, поджав правую больную ногу.

В последние годы жизни Ф.Ф. Ушаков страдал пародонтозом. Клиническими проявлениями заболевания являлись атрофия альвеолярного края челюстей, расшатывание и выпадение зубов, поддесневые абсцессы и вторичный гайморит.

Среди других заболеваний, имевшихся у Ф.Ф. Ушакова, следует отметить пяточную шпору на правой ноге (сопровождалась периодической болезненностью при ходьбе) и деформирующий артроз срединного атлантаосевого сустава (вызывал ограничение движений при повороте головы и отчетливо слышимый скрип).

В костях Ф.Ф. Ушакова обнаружено повышенное содержание свинца, которое свидетельствует

о длительном пребывании его в геохимическом регионе, неблагоприятном по этому элементу. Этим регионом мог быть, в частности, Санкт-Петербург [Описание... 1984].

Признаки внешности адмирала Ф.Ф. Ушакова, установленные нами по черепу и посткраниальному скелету, вполне соответствуют его облику на прижизненном портрете и, созданном иконописном образе.

Экспумация останков в 2010 году

13–15 сентября 2010 г. в Санаксарском монастыре проводились работы по восстановлению разрушенной часовни над могилой адмирала Ф.Ф. Ушакова.

При расчистке фундаментов (14.09.2010 г.) на глубине около 1 метра рабочие наткнулись на импровизированную П-образную кирпичную камеру размерами 100x40 см и глубиной около 30 см, частично перекрытую чугунной плитой с надписью «Противь сего места...» В песчаном грунте, заполнившем камеру, за пределами перекрытия плиты, обнаружены костные останки человека «лежавшие в вперемешку без анатомического порядка».

Ниже П-образной кладки (на глубине примерно 150 см от изначальной поверхности) обнаружен кирпичный саркофаг, сложенный на известковом растворе, длиной 225 см, шириной 92 см и глубиной (до кирпичного дна) примерно 90 см.

Внутри саркофага 15 сентября того же года найдены: «несколько мелких цельных костей и многочисленные костные фрагменты, ручка гроба старинного образца, кованые гвозди с остатками древесины, фрагменты ткани зеленого цвета, металлические нитки мундирного шитья, несколько медных пуговиц и, что особенно важно, адмиральский погон с золотым шитьем и тремя черными орлами» (рис. 11). Как тут не вспомнить слова Цицерона: «Ничто так не противоречит рас судку и порядку, как случайность».

Нет ни малейших сомнений в том, что все найденное в саркофаге, включая второй адмиральский погон, бесспорно, относится к захоронению Ф.Ф. Ушакова. Но кости из вторичного захоронения в П-образной камере нуждались в специальном исследовании. Именно по этой причине 22 сентября 2010 г. Наместник Рождество-Богородичного Санаксарского мужского монастыря архимандрит Варнава, учитывая совокупность обстоятельств обретения мощей праведного воина Феодора Ушакова в 1999 г., обратился в РЦСМЭ с просьбой

об исследовании найденных останков – «для подтверждения или исключения возможного тождества их святым мощам праведного воина Феодора Ушакова...».

Идентификация целого по частям

Исследование обнаруженных останков, предположительно адмирала Ф.Ф. Ушакова проведено в отделе медико-криминалистической идентификации Российского центра судебно-медицинской экспертизы Минздравсоцразвития РФ с 24 сентября по 14 декабря 2010 г. Сравнительное их исследование с мощами Ф.Ф. Ушакова выполнено в Рождество-Богородичном Санаксарском мужском монастыре 17–18 декабря 2010 г. (Акт №08/2010 ОмКИ медико-криминалистического исследования от 18 декабря 2010 г.).

На исследование были представлены 55 костей, некоторые из которых, хотя и фрагментированные, но допускали определение анатомической принадлежности: правая плечевая, правая и левая лопатки, ключицы и надколенники, левая пяточная, губчатые и трубчатые кости кисти и стопы.

Что касается 15 фрагментов ребер, то они дифференцировались только по право- и левосторонней, но не порядковой локализации (рис. 12).

Сравнительное сопоставление группы костей, обретенных в сентябре 2010 г., с мощами Ушакова (табл. 2) показало, что по анатомической и порядковой локализации они взаимно дополняют друг друга и, следовательно, относятся к скелету одного человека.

Об этом свидетельствовало также детальное сходство в абсолютных размерах одноименных костей, например, правой и левой плечевых, правой и левой пяточных, коротких трубчатых костей кисти и стопы (рис. 13). Проверена и выявлена полная конгруэнтность соответствующих суставов всех позвонков в шейном, грудном и пояснично-крестцовом отделах, в грудинно-ключичном и ключично-лопаточном суставах, в пястно-фаланговых и межфаланговых суставах кисти и стопы.

Указанные черты сходства полностью снимают вопрос о целесообразности сравнительного серологического (по системе АВО), спектрального (макро- и микроэлементный состав) и молекулярно-генетического исследований.

Таким образом, результаты сравнительного исследования подтверждают тождество костных останков, найденных в сентябре 2010 г., святым мощам праведного воина Федора Ушакова.

Вместе с тем актуален вопрос об уточнении некоторых прижизненных соматических характеристик адмирала Ушакова. Прежде всего это ка-



Рис. 11. Адмиральский погон Ф.Ф. Ушакова с золотым шитьем и тремя чёрными орлами (обнаружен в склепе 15 сентября 2010 г.)



Рис. 12. Части посткраниального скелета адмирала Ф.Ф. Ушакова, эксгумированные 15 сентября 2010 г.

сается длины тела и ширины плеч, которые в Акте 2/2000 ОИЛ от 20 марта 2000 г. прогнозировались по соответствующим размерам длинных трубчатых костей.

Общеизвестно, что для диагностики длины тела лучше использовать методику G. Fully, H. Pigneur, учитывающую длину всего скелета по продольной оси [Fully, 1960], а для определения ширины

Таблица 2. Атрибуция костей скелета

| Кости скелета | Святые мощи Ф.Ф. Ушакова (обретены в 1999 г.) | Фрагмент святых мощей Ф.Ф. Ушакова (обретенных в 2010 г.) | Наличие (+), отсутствие (-) кости в скелете |
|--------------------------|--|---|---|
| <i>Череп</i> | + | - | + |
| <i>Нижняя челюсть</i> | + | - | + |
| <i>Подъязычная кость</i> | - | - | тело и рога отсутствуют |
| <i>Позвонки</i> | | | |
| шейные | I, II, IV | III, V, VI, VII, | + |
| грудные | II | I, III–XII | + |
| поясничные | I, II, III, IV, V | - | + |
| Крестец | + | - | + |
| Копчик | | | Отсутствует (I–IV) |
| <i>Грудина</i> | | | |
| рукоятка | - | + | + |
| тело | - | + | + |
| мечевидный отросток | - | + | + |
| <i>Ключица</i> | | | |
| правая | - | + | + |
| левая | фрагмент медиального конца | + (медиальный конец фрагментирован) | + |
| <i>Лопатка</i> | | | |
| правая | - | 4 фрагмента | + |
| левая | - | 2 фрагмента | + |
| <i>Ребра</i> | | | |
| правые | I, XII | II, VI, VII - | |
| левые | I | II | |
| фрагменты | 13, в том числе 8 с позвоночными концами | 15, в том числе 5 с позвоночными концами | |
| Всего ребер | 11 | 9 | 4 ребра отсутствуют |
| <i>Плечевая кость</i> | | | |
| правая | - | + | + |
| левая | + | - | + |
| <i>Лучевая кость</i> | | | |
| правая | + | - | + |
| левая | + | - | + |
| <i>Локтевая кость</i> | | | |
| правая | + | - | + |
| левая | + | - | + |
| <i>Кисть правая</i> | | | |
| <i>запястье</i> | | | |
| ладьевидная | + | - | + |
| полулунная | - | - | - |
| трехгранная | - | - | - |
| гороховидная | + | - | + |

Продолжение таблицы 2

| Кости скелета | Святыя мощи Ф.Ф. Ушакова (обретенны в 1999 г.) | Фрагмент святыя мощей Ф.Ф. Ушакова (обретенных в 2010 г.) | Наличие (+), отсутствие (-) кости в скелете |
|-------------------------------------|---|---|---|
| трапеция | - | - | - |
| трапециевидная | - | - | - |
| головчатая | + | - | + |
| крючковидная | + | - | + |
| пястные кости | I, II, III | IV-V | + |
| основныя фаланги | II, III, IV, V | I | + |
| средниа фаланги | II, III, IV | V | + |
| дистальныя фаланги | - | I? | нет II-V |
| <i>Кисть левая</i> | | | |
| <i>запястье</i> | | | |
| ладьевидная | + | - | + |
| полулунная | - | - | - |
| трехгранная | - | - | - |
| гороховидная | - | - | - |
| трапеция | - | - | - |
| трапециевидная | - | - | - |
| головчатая | - | + | + |
| крючковидная | - | - | - |
| пястные кости | | I-V | + |
| проксимальныя (основныя) фаланги | - | I, IV, V | нет II, III |
| средниа фаланги | - | II, V | нет III, IV |
| дистальныя фаланги | - | V | нет I-IV |
| <i>Тазовая кость</i> | | | |
| правая | + | - | + |
| левая | + | - | + |
| <i>Бедренная кость</i> | | | |
| правая | + | - | + |
| левая | + | - | + |
| <i>Надколенник</i> | | | |
| правый | - | + | + |
| левый | - | + | + |
| <i>Большая берцовая кость</i> | | | |
| правая | + | - | + |
| левая | + | - | + |
| <i>Малая берцовая кость</i> | | | |
| правая | нижний конец | средняя часть диафиза | нет верхней 1/3 |
| левая | средняя треть диафиза | нижний конец | нет верхней 1/3 |
| <i>Стопа правая</i> | | | |
| пяточная | + | - | + |
| таранная | + | - | + |

Продолжение таблицы 2

| Кости скелета | Святые мощи Ф.Ф. Ушакова (обретенны в 1999 г.) | Фрагмент святых мощей Ф.Ф. Ушакова (обретенных в 2010 г.) | Наличие (+), отсутствие (-) кости в скелете |
|----------------------------------|--|---|---|
| ладьевидная | + | - | + |
| кубовидная | + | - | + |
| клиновидная промежуточная | + | - | + |
| клиновидная медиальная | - | - | - |
| клиновидная латеральная | - | - | - |
| плюсневые кости | III, IV фрагменты основания | I, II и V (без головок) | головки I-V отсутствуют |
| основные фаланги | - | I – фрагмент основания | нет II-IV |
| средние фаланги | - | фрагмент основания неясной локализации | нет II-IV |
| дистальные фаланги | - | - | нет I-V |
| <i>Стопа левая</i> | | | |
| пяточная | - | + | + |
| таранная | + | - | + |
| ладьевидная | + | - | + |
| кубовидная | + | - | + |
| промежуточная клиновидная | - | + | + |
| клиновидная медиальная | - | + | + |
| клиновидная латеральная | - | - | - |
| плюсневые кости | II (целая), I, IV (частично фрагментировано основании), V (фрагмент головки) | III, без головки | + |
| Проксимальные (основные) фаланги | I | - | нет II-V |
| средние фаланги | V | - | нет II-IV |
| дистальные фаланги | - | - | нет I-V |

плеч методики Piontek (1979) и М.А. Колодиевой (1991), учитывающие длину ключиц [Звягин, Григорьева, 2006].

Воспользовавшись этими методиками, мы установили, что длина тела адмирала Ушакова составляла 167.34 ± 2.04 см, а ширина плеч – $39.63-40.06$ см (в среднем 39.84 см). Следовательно, адмирал Ушаков был весьма широкоплеч.

В сравнении с прежними реконструкциями (Акт №2/2000 ОИЛ от 20 марта 2000 г.), как видим, длина тела увеличилась незначительно, в среднем на 0.84 см (ранее определенная величина $166.5 \text{ см} \pm 1.5 \text{ см}$), а ширина плеч – более чем на 3.5 см (ранее определенная величина 36.5 см).

Пропорции тела. Морфологические особенности строения тела адмирала Ф.Ф. Ушакова

Таблица 3. Морфологические особенности строения тела адмирала Ф.Ф. Ушакова (усредненные результаты) в сравнении с данными для русского населения

| Признаки | Ф.Ф. Ушаков | Русские [цит. по: Бунак, 1937] | Русские [цит. по: Смирнова, 1991] |
|---|----------------|--------------------------------------|---|
| Длина тела, см | 167.34 (166.5) | 165.90 | 168.2 |
| Длина корпуса, см | 76.8 | 77.40 | 78.2 |
| Длина руки, см | 75.6 | 75.22 | 74.2 |
| Длина ноги (от паховой точки), см | 87.8 | 88.54 | 90.1 |
| Ширина плеч, см | 39.84 (36.5) | 38.17 | 38.1 |
| Ширина таза, см | 27.0 | 28.62 | 28.2 |
| Длина корпуса/ длина тела, % | 46.13 | 46.64 | 46.5 |
| Ширина таза/ширина плеч, % | 67.77 (73.97) | 74.98 | 74.0 |
| Длина руки/длина ноги, % | 86.10 | 84.95 | 82.3 |
| Длина корпуса/длина ноги, % | 87.47 | 87.42 | 86.8 |
| Длина ноги/ длина тела, % | 52.74 (52.73) | 53.37 | 53.6 |
| Длина руки/L, % | 45.18 (45.41) | 45.34 | 44.1 |
| Ширина плеч/ длина тела, % | 23.85 (21.92) | 23.01 | 22.7 |
| Ширина таза/ длина тела, % | 16.13 (16.22) | 17.25 | 16.8 |
| Вес тела, кг | 67.3 | – | 66.8 |
| Индекс Рорера [100 (вес тела в г)/ длина тела ³] | 1.437 (1.46) | – | 1.40 |

Примечание. В скобках приведены данные из Акта №2/2000 ОИЛ от 20 марта 2000 г.

Таблица 4. Характеристика общих пропорций тела Ф.Ф. Ушакова, в процентах длины тела (по П.Н. Башкирову) [Башкиров, 1957]

| Сегменты тела | Ф.Ф. Ушаков | Долихоморфы | Мезоморфы | Брахиморфы |
|---------------|---------------|-------------|-----------|------------|
| Ширина плеч | 23.85 (21.92) | 21.5 | 23.0 | 24.5 |
| Ширина таза | 16.13 (15.92) | 16.0 | 16.5 | 17.5 |
| Длина ноги | 52.47 (52.73) | 55.0 | 53.0 | 51.0 |
| Длина руки | 45.18 (45.41) | 46.5 | 44.5 | 42.5 |

Примечание. В скобках приведены данные из Акта №2/2000 ОИЛ от 20 марта 2000 г.

близки к данным по современному русскому населению (табл. 3). Вместе с тем, обратим внимание на уменьшение ширины таза и увеличение ширины плеч, а также изменение величины их указателей, связанных с длиной тела.

Но по общим пропорциям тела (табл. 4) Ушаков тяготеет не к долихоморфному (длинные ноги, короткое туловище), а мезоморфному типу телосложения (туловище и ноги средней длины).

Таким образом, вновь полученные результаты по признакам физического развития подтверждают исторические сведения о том, что адмирал Ушаков был среднего роста, средних и неброских пропорций тела, но имел широкие плечи. Вновь полученные результаты убеждают нас в том, что Ушаков скорее всего обладал грудно-мускульным, а не грудным типом телосложения. В пользу этого говорят не только широкоплечность, но массивные и

крупные ключицы – свидетели рабочей адаптации к значительным физическим нагрузкам на плечевой пояс. Не подлежит сомнению, что подобную нагрузку Ушаков мог получить во время практики на судах парусного флота в годы своего ученичества (1761–1766).

По признакам ширины плеч (большая) и длины ног (средняя) Ф.Ф. Ушаков относился к парагармонидному типу по классификации В.В. Бунака [Бунак, 1937].

Патология скелета. При реставрации позвоночного столба обнаружены признаки клиновидного внедрения смежных суставных площадок II–IV шейных позвонков, образующих единый блок, но без признаков костного сращения.

В совокупности с ранее выявленным (см. Акт №2/2000 ОИЛ от 20 марта 2000 г.) деформирующим

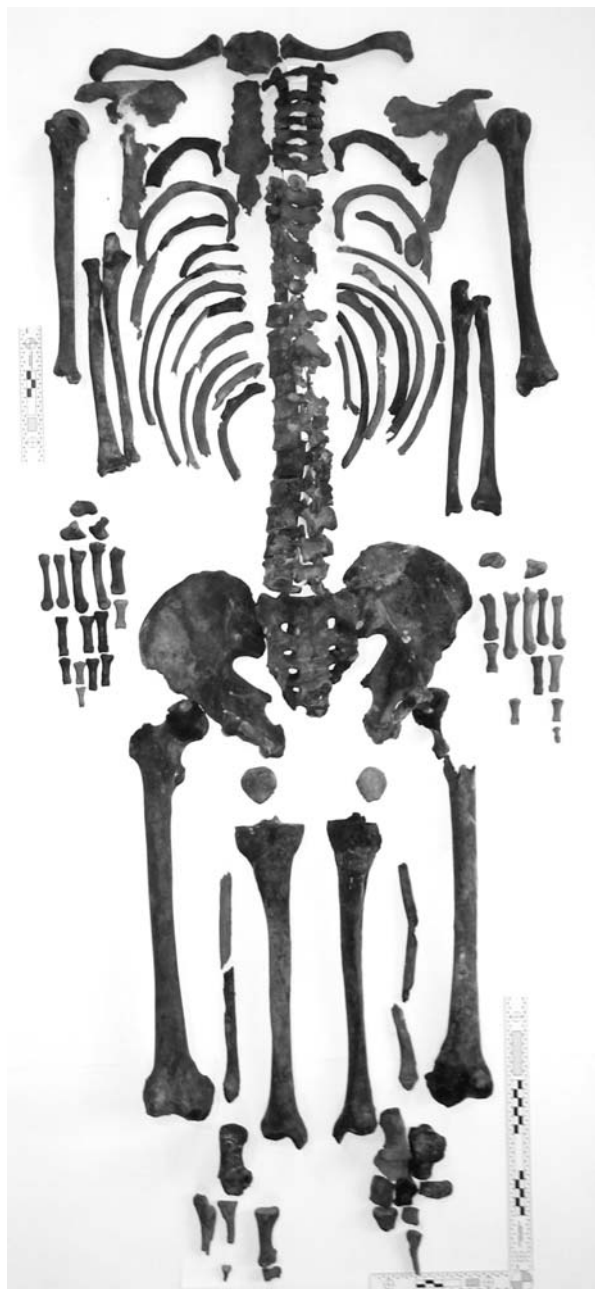


Рис. 13. Обретенные святые мощи посткраниального скелета праведного воина Феодора Ушакова

артрозом срединного атлanto-осевого сустава, имевшем место у Ф.Ф. Ушакова, это могло проявляться в уменьшении объема движений шеи и болезненных ощущениях, в том числе при изменении погодных условий.

После завершения освидетельствования вновь обретенные фрагменты мощей были омыты святой водой и помещены в раку Святого праведного воина Феодора для молитвенного поклонения.

Выводы

1. Подтверждены факт эксгумации останков Ф.Ф. Ушакова, проведенной в 1944 г. проф. М.М. Герасимовым, и правильность атрибуции скелета.
2. Костные останки, эксгумированные в 1999 г., т.е. достоверно принадлежавшие Ф.Ф. Ушакову, и костные останки, обнаруженные в сентябре 2010 г. в ходе земляных работ на месте бывшей часовни над могилой Ф.Ф. Ушакова, принадлежат скелету одного человека и являются мощами святого праведного воина Феодора (в миру адмирала Федора Федоровича Ушакова).
3. При эксгумациях не были найдены и среди мощей Ушакова отсутствуют: подъязычная кость (тело, рога); копчиковые позвонки – 4 (I–IV); правая кисть: запястные – 4 (полулунная, трехгранная, трапеция, трапециевидная), дистальные фаланги – 4 (II–IV); левая кисть: запястные – 6 (полулунная, трехгранная, гороховидная, трапеция, трапециевидная, крючковидная); фаланги проксимальные – 2 (II–III), фаланги средние – 2 (III–IV), дистальные – 4 (I–V); правая стопа: заплюсневые – 2 (клиновидные медиальная и латеральная), фаланги проксимальные – 3 (II–III), фаланги дистальные – 5 (I–V); левая стопа: заплюсневые – 1 (клиновидная латеральная), фаланги проксимальные – 4 (II–V), фаланги средние – 3 (II–IV), фаланги дистальные (I–V).
4. В процессе исследования останков адмирала Ф.Ф. Ушакова получены ранее неизвестные и частично уточненные сведения о соматических особенностях адмирала Ф.Ф. Ушакова, (тип телосложения, размеры конечностей и их сегментов, размеры головного убора и обуви и др.), а также выявлены следы заболеваний, в том числе подросткового возраста.
5. Установлено детальное морфологическое сходство черепов Ф.Ф. Ушакова и иеромонаха Феодора (родной дядя – И.И. Ушаков), свидетельствующее об общих чертах внешности и их наследовании по мужской линии.
6. Признаки внешности адмирала Ф.Ф. Ушакова, установленные по черепу и посткраниальному скелету, вполне соответствуют его облику на прижизненном портрете, поэтому автор не согласен с мнением М.М. Герасимова о том, что живописный портрет адмирала Ф.Ф. Ушакова искажал его подлинный облик и «давал канонизированное изображение лица с определенной претензией и манерностью».

Благодарность

За помощь, оказанную на разных этапах исследования, автор выражает искреннюю признательность Н.В. Нариной, Е.С. Анушкиной (Отдел медико-криминалистической идентификации РЦСМЭ) В.Д. Овчинникову (НИИ военной истории Военной академии Генерального штаба ВС РФ) и о. Венедикту (архивариусу Санаксарского монастыря).

Библиография

Бантыш-Каменский Д.Н. Словарь достопамятных людей русской земли. М.: Университетская типография, 1836. Ч. V. С. 187, 196–197.

Башкиров П.Н. Пропорции тела как расово-таксономический признак // Советская антропология, 1957. № 1.

Бунак В.В. Опыт типологии пропорций тела и стандартизации главных антропометрических размеров // Ученые записки МГУ, 1937. Вып. 10. Антропология. С. 46.

Ганичев В.Н. Ушаков. М.: Молодая гвардия, 1990. 445 с.

Гармус А.К. Возможности идентификации личности по костям голени. Автореферат дис. ... канд. мед. наук. Каунас, 1974. С. 22–25.

Герасимов М.М. Основы восстановления лица по черепу. М.: Советская наука, 1949.

Дебец Г.Ф. Опыт определения веса живых людей по размерам длинных костей. М.: Наука, 1964. 11 с.

Звягин В.Н. Краниометрические комплексы и реконструкция черепа // Проблема эволюционной морфологии человека и его рас. М.: Наука, 1988. С. 84–93.

Звягин В.Н., Григорьева М.А. Osteометрическая реконструкция соматических параметров человека // Актуаль-

ные вопросы судебной медицины и экспертной практики на современном этапе: Материалы Всероссийской научно-практической конференции с международным участием, посвященной 75-летию Российского центра судебно-медицинской экспертизы 17–20 октября 2006 г. М.: РИО ФГУ «РЦСМЭ Росздзрва», 2006. С. 199–201.

Найнис Й.-В. Й. Идентификация личности по проксимальным костям конечностей. Вильнюс: Минтис, 1972. С. 94–98.

Овчинников В.Д. Святой адмирал Ушаков (1745–1817). Историческое повествование о земном пути святого праведного воина. М.: ПРЕСС–ОЛМА, 2003. 353 с.

Овчинников В.Д. Федор Ушаков. М.: Новатор, 1998. С. 294–304, 396–399.

Описание почвенно-геохимических карт Ленинградской области. Л.: Изд-во ВСЕ-ГЕИ, 1984.

Смирнова Н.А. цит. по Хрисанфова Е.Н., Перевозчиков И.В. Антропология. М.: Московский университет, 1991. С. 250–251.

Тихонов А.Г. Физический тип средневекового населения Евразии по данным остеологии. Дисс. ... канд. ист. наук. М., 1997. 118 с.

Ушаков Ф.Ф. Документы. М.: Военно-морское издательство. 1951. Т. 1. С. 602.

Fully G., Pineau H. Determination de la stature au moyen du squelette // Annales de Medicine Legale, 1960. Vol. 40. P. 145–154.

Pearson K. On the reconstruction of the stature of prehistoric races // Transaction of the Royal Society. (Series A) 1899. Vol. 192. P. 169–244.

Telkka A. On the prediction of human stature from the long bones // Acta Anatomica, 1950. T. 9. P. 103–117.

Контактная информация:

Звягин Виктор Николаевич: e-mail: oil@rc-sme.ru.

ADMIRAL USHAKOV: A MEDICAL CRIMINALISTICS STUDY

V.N. Zvyagin

Federal state budgetary institution “Russian Centre of Forensic Medical Expertise”, Russian Ministry of Health, Moscow

This article was designed to report the results of investigation of admiral F.F. Ushakov’s skeleton. The study was initiated in 1944 by professor M.M. Gerasimov, a famous Russian anthropologist, with the purpose of reconstructing the live appearance of the admiral based on his skull structure in connection with the establishment of the order and the medal named after Ushakov. The investigations continued for a long period thereafter. The author of the present publication joined it in 1999–2000 in connection with the anticipated canonization of admiral Ushakov. The study was completed 9 years after the glorification of the admiral F.F. Ushakov (August 4–5, 2001) on the occasion of the discovery of his fragmented remains at the former burial place in the Sanaksar monastery.

Keywords: admiral Ushakov, canonization, skeletonized remains, medical criminalistics investigation, group and individual features